

Mágneses térrel segített állkapcsi középső és oldalsó metszőfogak replantációja – csctismertetés.

**A. Piechowicz-Lesiakowska, K. Opalko, D. Dorobczynska**

**Kulcsszavak:**

Replantió, ELI (extremly low frequency) magnetostimuláció, reszorpció, Viofor JPS

**Absztrakt:**

A tanulmányban 23 éves férfi beteg baleseti eredetű középső és külső metsző fog elvesztése után azok replantióját írták le. A fogak replantiója elvesztésük után 20 órával történt. Ezen idő alatt szájüregben kívül helyezkedtek el, hóban. A csatornák kitöltése után mindkét metszőt a processus alveolarisban helyezték el és Tigerstaedt sínrel rögzítették. A balesettől a replantióig eltelt idő, a gyökércsatorna kitöltésére alkalmazott anyag nem javították a kezelés eredményességének prognózisát. Fizioterápia alkalmazása mellett döntöttek. A kezelést ionos ciklotronos rezonanciás szabadon változó mágneses térrel segítették. A cél anaesthesiás hatás és duzzanat csökkentő hatás elérése valamint a replantált metsző fog gyökércsúcsánál a csont osteolysisének megszüntetése volt. Az aplikálást Viofor JPS készülékkel végeztük, „S” pont aplikátor alkalmazásával. A fájdalomcsillapító hatást és duzzanat teljes megszűnését 2 aplikáció után érték el. Megváltoztatták az aplikáció paramétereit, növelve a mágneses tér intenzitását. 2 kezelési sorozatot végeztek: az első 35 kezelésből állt, 2 hét szünet után a második sorozat 20 kezelésből. Az Rtg képeken látható csont regenerációt érték el a traumás övezetben. A gyökér resorptiojának, ankylosisnak, gyulladásos elváltozásoknak vagy a replantált fogak fokozott mozgásának hiánya a szabadon változó mágneses tér csontszövetre gyakorolt pozitív hatását tanúsíthatja.




**1. ábra**

A baleset napján végzett Rtg kép, replantió előtt. A felvételeken közvetlenül végzett Rtg kép. A fog gyökércsúcsánál található láthatók az üres processus alveolarisok. A volt 22-s csatornája nem szabályosan lett foggyökércsúcs felett a kezelve. A periodontium része a csontszövet struktúrájának kifejezett traumás jellegű változása látható.



**2. ábra**

A fogak replantiója után 3 hét múlva végzett kontroll Rtg. Látható, hogy a 22-s fog posttraumás elváltozás kismértékben körülhatárolódott, a környezetében megfigyelhető a kifejezettebb gerendázottság. A kismértékben kiszélesedett. Továbbra is látható a csont posttraumás reakciója (22-s fog gyökércsúcsának környezetében kisebb a mineralizáció).



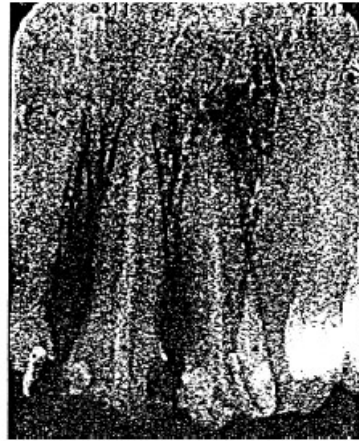**3. ábra**

3 hét múlva végzett kontroll Rtg. A fog gyökércsúcsánál található kismértékben körülhatárolódott, a környezetében megfigyelhető a kifejezettebb gerendázottság. A kismértékben kiszélesedett. 22-s fog gyökércsúcsánál 2 mm-s osteolysis jelent meg.



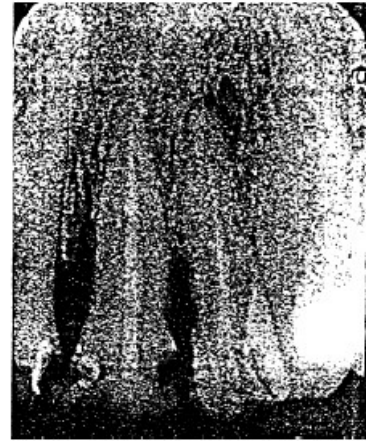**4. ábra**

Balcsont után 5 héttel készített Rtg. A sín eltávolítása utáni állapotot mutatja. Kifejezett széli osteolysist mutat a processus alveolarisnál. A 22-s fog gyökércsúcsánál az osteolysis megnagyobbodott.



**5. ábra**

8 héttel a balcsont után elvégzett Rtg kép (35 kezelés után). A 22-s fog gyökércsúcs környéki csont környéki osteolysis kifejezett jelei a processus alveolaris széli osteolysise fokozódott (21-s fog) jelzett strukturális regenerációja a 4. ábrán látható Rtg képpel az 5. ábrán láthatóhoz képest. összehasonlítva.



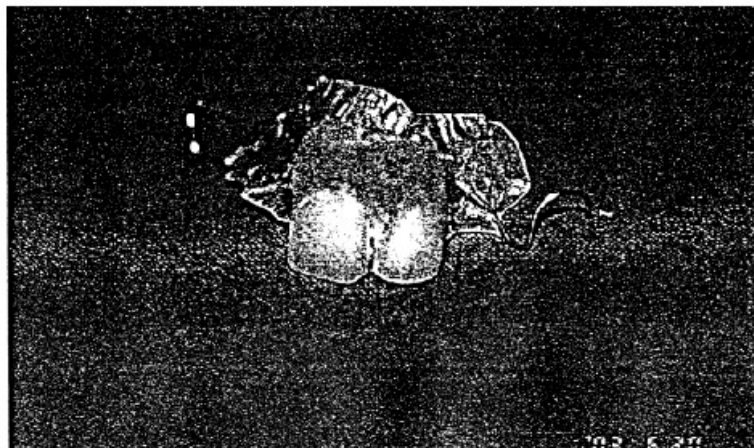**6. ábra**

13 héttel a balcsont után végzett Rtg kép. A 22-s fog gyökere csökkenése látható, mint ahogy a processus alveolaris szélének jól jelzett strukturális regenerációja a 4. ábrán látható Rtg képpel az 5. ábrán láthatóhoz képest. összehasonlítva.



**7. ábra**

17 héttel a balcsont után végzett Rtg kép. A képen látható a kifejezett csontos átépülés a posttraumás elváltozás helyén a 22-s fog gyökércsúcsánál, a processus alveolaris széli részének csontos strukturális regenerációja. Nem észlelhető a 21-s és 22-s fog gyökereinek reszorpciója. Az összes Rtg képet merőleges technikával egy asszisztens végezte ugyanabban a Rtg laborban.



**8. ábra**

Azonnali protézis. (cikkben szövegrész „... hogy mennyire nem hittünk ennek a beavatkozásnak az eredményében tanúsíthatja az is, hogy elkészítettük az azonnali protézist.”)